

Uso de Scavon[®] VET crema en un caso de cicatrización por segunda intención de una herida post quirúrgica por dehiscencia de puntos de sutura en un canino adulto en la provincia de San José, Costa Rica.

Diego Alberto Rodríguez Bolaños.

Médico veterinario, Regente Ayurveda Centroamericana S.A., Goicoechea, San José.

RESUMEN

Un paciente canino adulto sin raza definida, con soplo cardíaco 4/6 según escala de Levi, es sometido a cirugía y a los 7 días presenta dehiscencia de puntos de sutura. Se instaura un tratamiento con **Scavon[®] VET crema** para obtener cicatrización por segunda intención, a los 23 días se logra la cicatrización total de la herida.

Palabras clave: Cicatrización, contracción, epitelización, herida postquirúrgica, **Scavon[®] VET crema**.

INTRODUCCIÓN

Las heridas son el resultado de una agresión que ocurre como consecuencia de una solución de continuidad en los tejidos. El proceso destinado para la reparación de estos tejidos es un mecanismo dinámico e interactivo, en donde participan mediadores solubles extracelulares, células sanguíneas, células de matriz tisular y células del parénquima.

La cicatrización por segunda intención se da en estas heridas en las que hay un defecto tisular importante, con pérdida de tejido y, por lo tanto, no presentan una adecuada aproximación del borde por medio de sutura.

El proceso se da principalmente por dos fases, la contracción y la epitelización. Los miofibroblastos son responsables de la contracción, provocando un avance centrípeto de los bordes de la piel; mientras las células epiteliales migran del estrato basal, formando un tejido granular que perfunde y reemplaza un coágulo de fibrina. La contracción y la migración de células epiteliales ocurren de forma independiente entre sí. Ambos procesos se ven influenciados por citoquinas y por el microambiente creado por la medicación tópica aplicada en la herida.

El uso de la cicatrización por segunda intención está determinado por el tamaño y localización de la herida, debido a que esta determina la viabilidad de la contracción y epitelización. En general, heridas de tamaño moderado

a pequeño, en zonas con una buena irrigación sanguínea, y que, además, la piel alrededor del perímetro cuente con un grado de movilidad y elasticidad, son candidatos primarios a la cicatrización por segunda intención.

Es de suma importancia notar que la contracción alcanza su pico a los 42 días. Cuando la efectividad de la contracción cesa, una herida abierta va a requerir que el cierre completo se de por epitelización. Si el tamaño del defecto cutáneo persiste posterior a la sexta semana el médico deberá evaluar la opción del cierre quirúrgico.

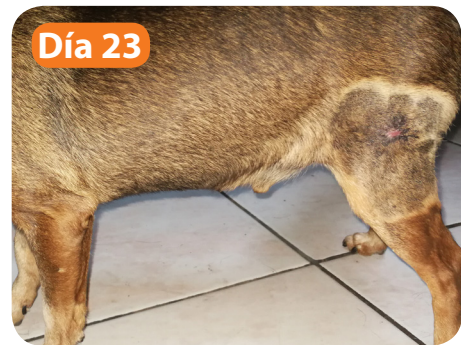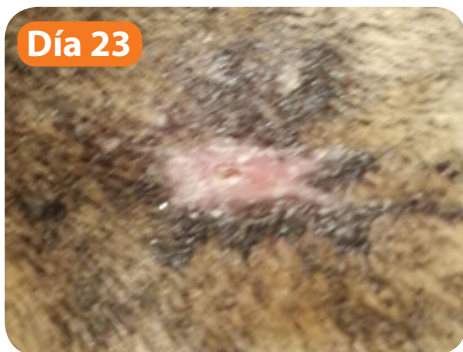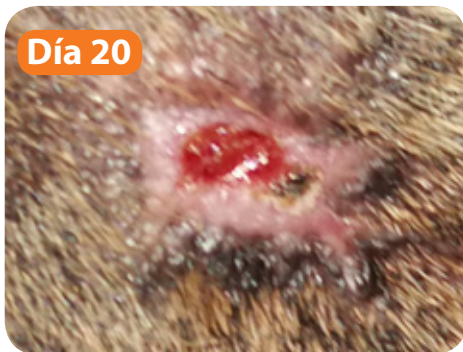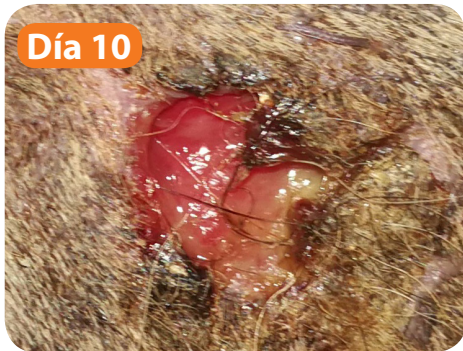
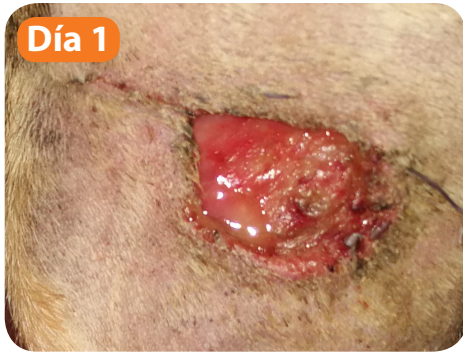También, existen otros factores que el médico debe evaluar, los cuales suponen complicaciones para la cicatrización por segunda intención, estos son: 1. Tejido cicatrizal obstructivo, 2. Pobre circulación, 3. Trauma repetido.

CASO CLÍNICO

Se presenta a cirugía un canino macho de 11 años, castrado sin raza definida, con un soplo cardíaco 4/6 según escala de Levi, sin alteraciones hematológicas. Se realiza la cirugía para la extirpación de un astrocitoma cutáneo en el miembro posterior izquierdo, distal a la articulación femorotibial, sobre la cara lateral del miembro. Posterior a la cirugía se le da de alta al paciente, con un tratamiento de meloxicam y cefovecin sódico. A los siete días postcirugía, el paciente presenta deficiencia de puntos de sutura, con una herida ovoide de aproximadamente 5 cm de diámetro. En el examen clínico se observa que la herida no presenta signos compatibles con infección. El médico tratante decide la cicatrización por segunda intención, e indica el lavado de herida dos veces al día y la aplicación de **Scavon[®] VET crema**. Se realiza seguimiento del caso el día 7, y se mantiene el tratamiento. Se logra una cicatrización completa de la herida el día 23 y se da de alta al paciente (ver fotos de la 1 a la 5).

Viene de la página anterior...

Fotos de la 1 a la 5. Avance de la cicatrización de lesión en el miembro posterior izquierdo.



DISCUSIÓN Y CONCLUSIONES

La cicatrización por segunda intención es una opción efectiva para el manejo de heridas, siempre y cuando, el paciente cumpla con las condiciones adecuadas. En el presente caso, el animal cumplía con las condiciones adecuadas; además, el uso del cicatrizante **Scavon® VET crema**, proporcionó un ambiente propicio para la cicatrización de la herida.

El uso de **Scavon® VET crema** como cicatrizante y antiséptico local, se justifica cuando se toma en cuenta las propiedades de sus ingredientes activos naturales que actúan de manera sinérgica: El *Eucalyptus globulus* tiene propiedades antisépticas y antimicrobianas contra una importante variedad de microorganismos, incluyendo el *Staphylococcus aureus* y *E.coli*². El extracto de *Acorus calamus* tiene gran efectividad contra microorganismos del reino fungi, además, presenta actividad insecticida, analgésica y antiinflamatoria; por lo cual, es un excelente tratamiento en el manejo de miasis². Y el aceite de *Cinnamomum camphora* es un potente cicatrizante².

En conclusión, el uso de **Scavon® VET crema** en heridas traumáticas, acelera su curación por cicatrización de segunda intención; además, funciona como coadyuvante evitando infecciones e infestaciones larvarias, las cuales podrían potencialmente retardar el proceso de cicatrización.



REFERENCIAS BIBLIOGRÁFICAS

1. Pavletic M.M. "2nd Intention Healing in Full-Thicknes Skin Wound Management – Revisited". 2019. Recuperado de: https://www.mspca.org/angell_services/2nd-intention-healing-in-full-thickness-skin-wound-management-revisited/.
2. Bhagwat V.G., Mitra S.K. "In Vitro Antimicrobial Activity of Scavon Vet Cream". Bangalore, India. 2009.
3. Celeste C.J. "Use of Antimicrobials in Wound Management". Quebec, Canadá. 2009.
4. Ramírez G.A. "Fisiología de la cicatrización cutánea". Revista Facultad de Salud – RFS Julio-diciembre 2010. Universidad Surcolombiana. Neiva- Huila Vol. 2 Nro. 2. 2010.

 **AYURVEDA**
Centroamericana S.A.

 **Himalaya**
DESDE 1930

Teléfono: (506) 2241-3736 (506) 2236-8521 • Fax: (506) 2235-6822

Correo: veterinaria@ayurvedaca.com  www.himalayacentroamericana.com  [HimalayaCentroamericanaSaludAnimal](https://www.facebook.com/HimalayaCentroamericanaSaludAnimal)
Calle Blancos, Montelimar. Costado oeste de los Tribunales de Justicia, 500 m N y 100 m E, casa Himalaya.